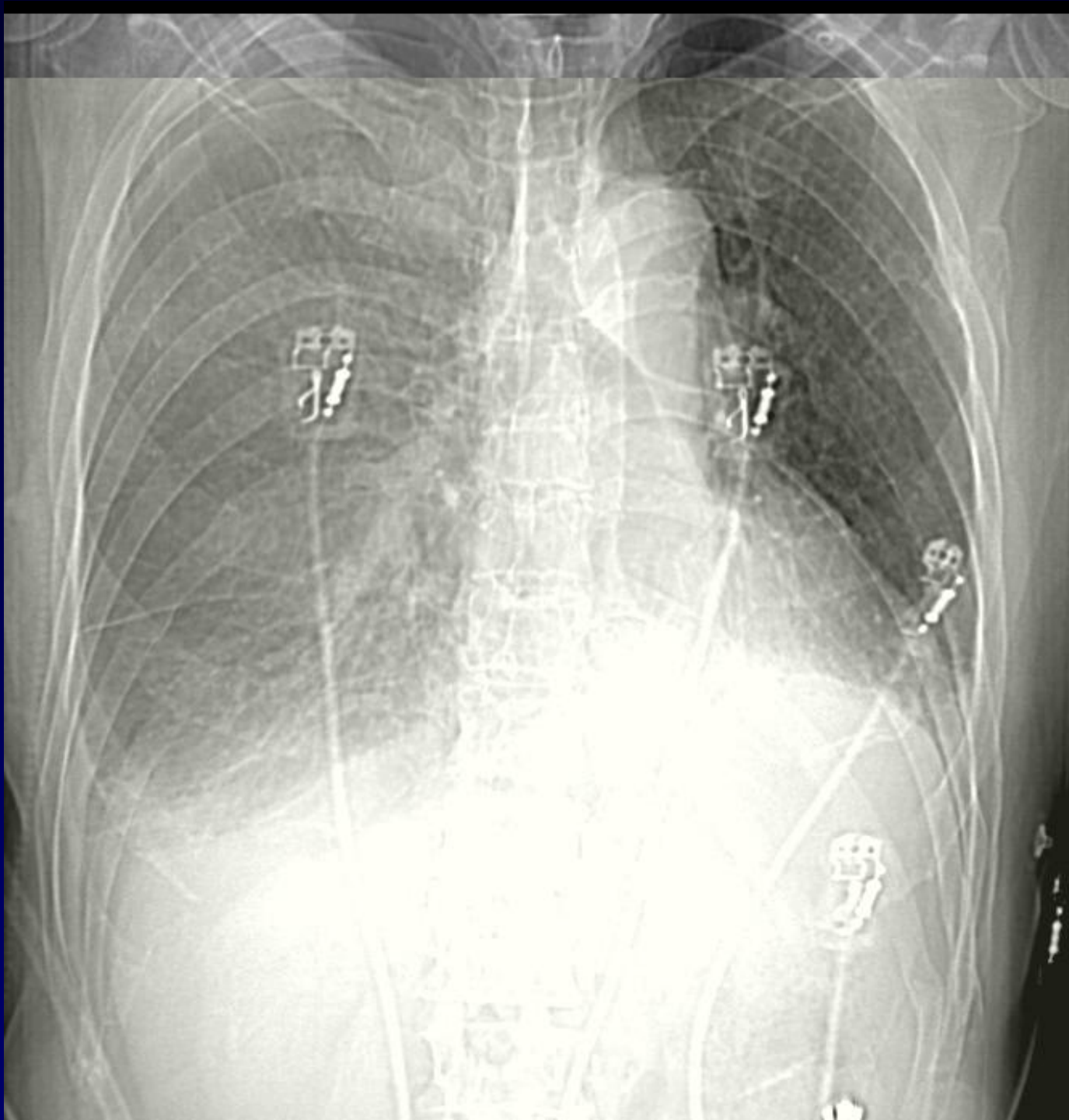
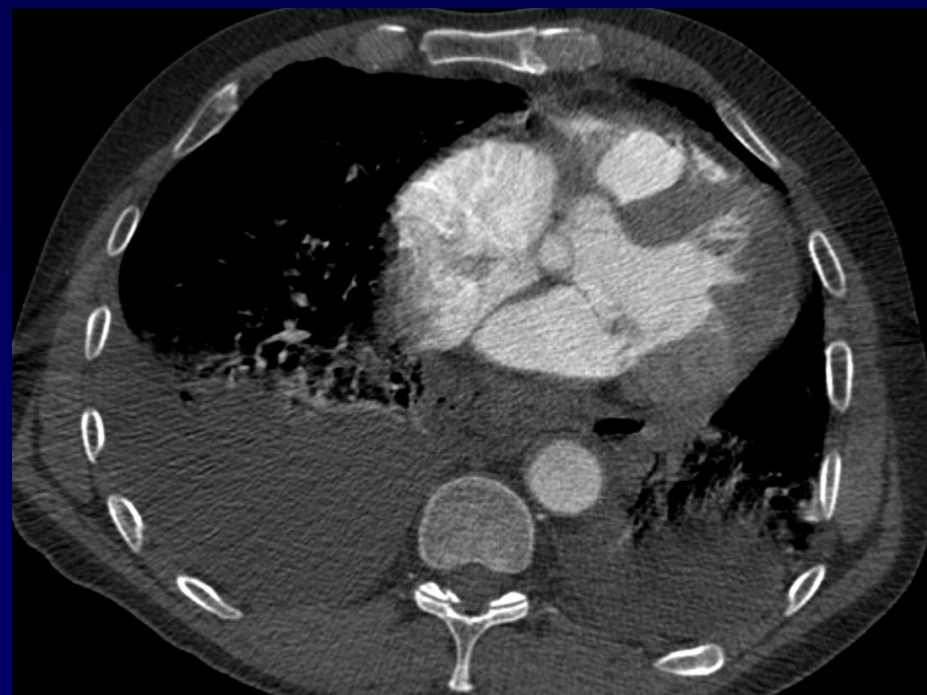

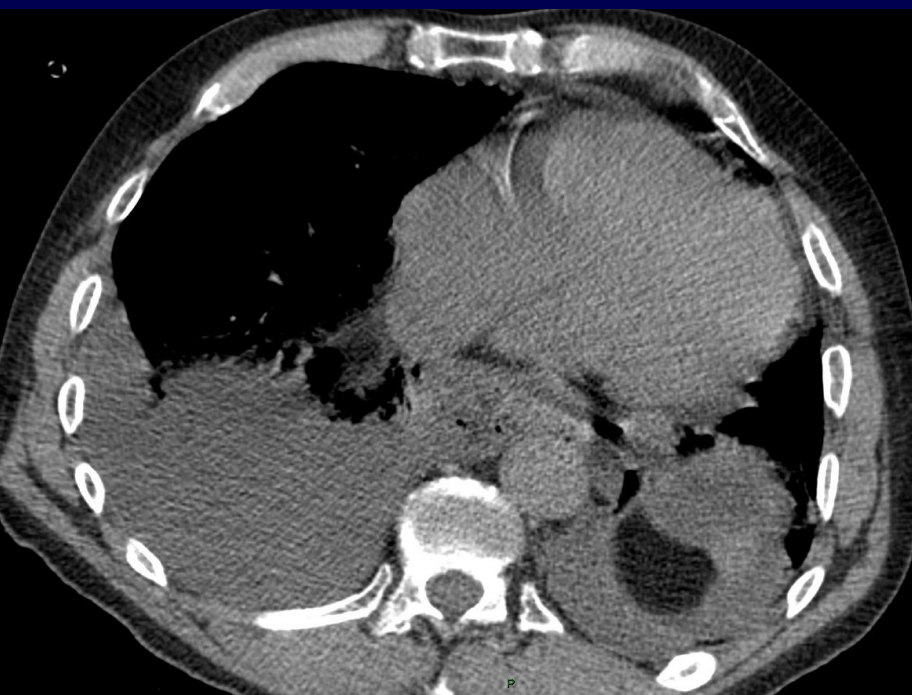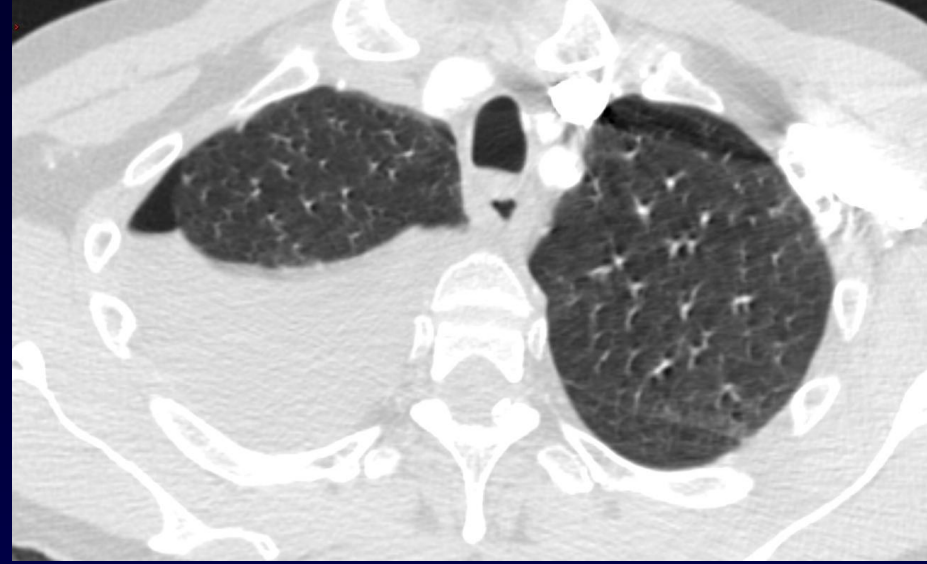
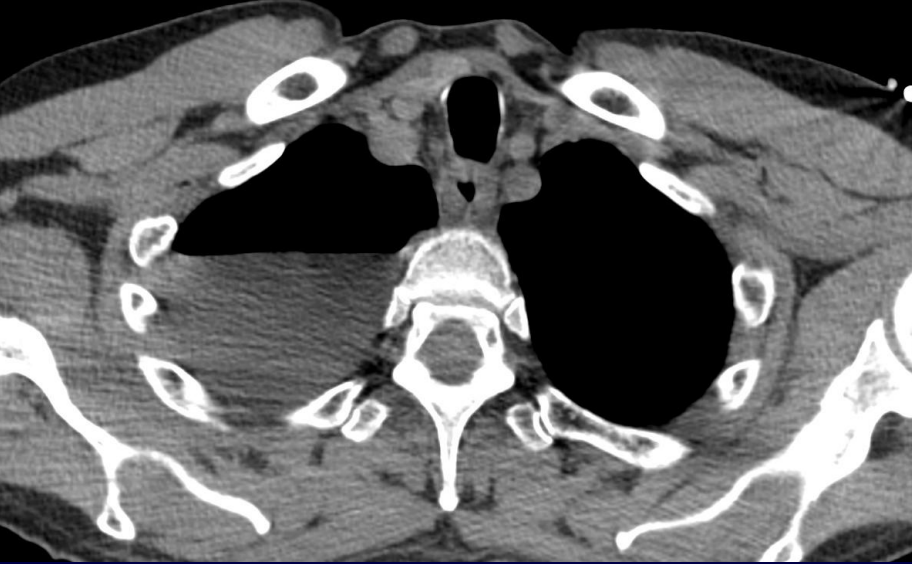

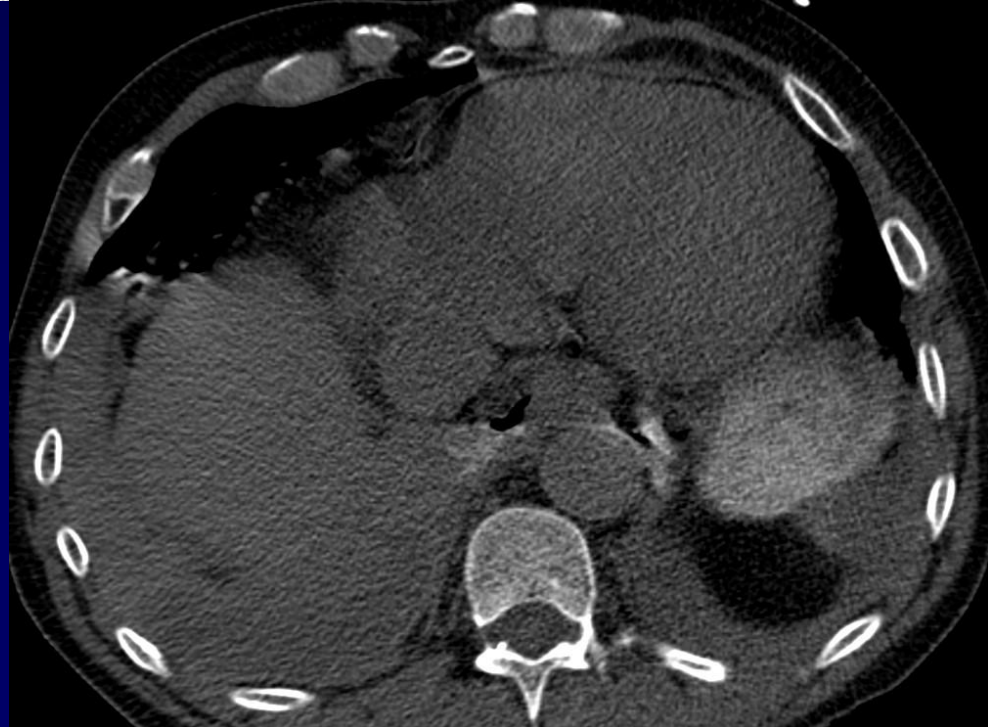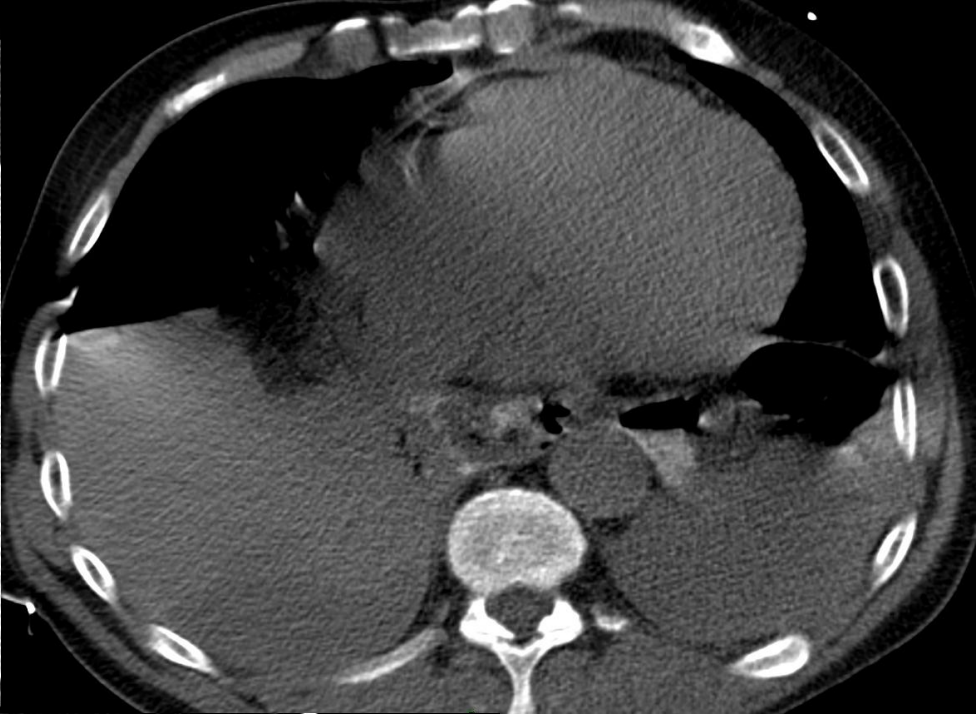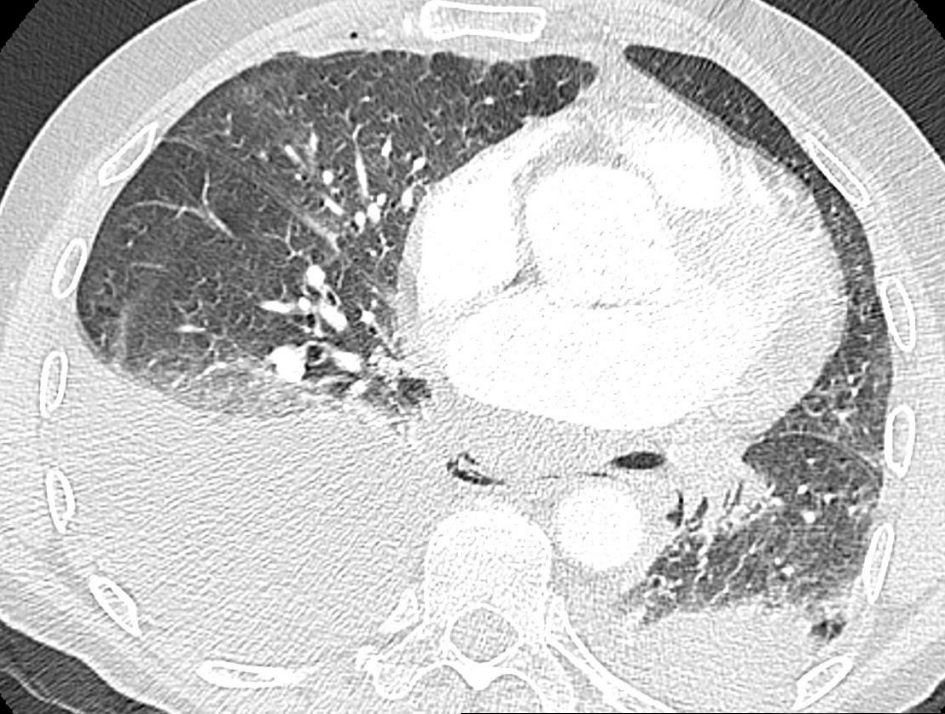MP Debray

Homme de 68 ans

Douleur dorsale brutale et détresse respiratoire aigüe









Diagnostic ?



Diagnostic

Rupture oesophagienne



Traitement

Oesophagectomie

Jéjunostomie d'alimentation